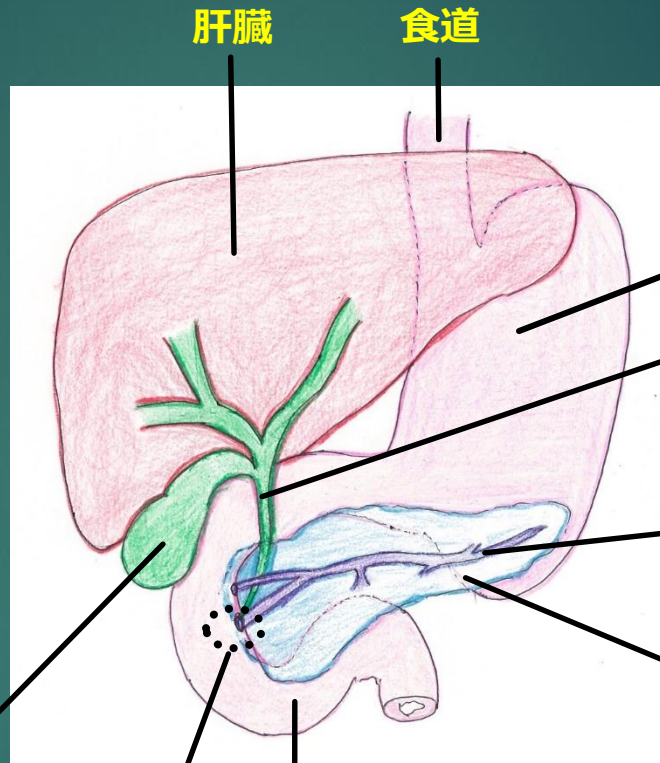
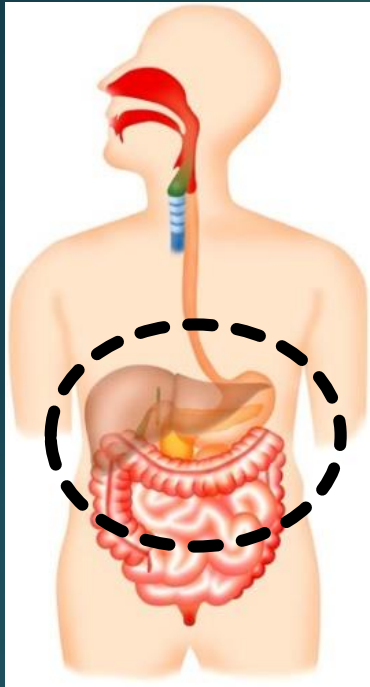
**胆嚢** : 肝臓で作られた胆汁が貯められます

**乳頭** : 胆管と膵管の十二指腸への出口

肝臓

食道

胃

**総胆管** : 肝臓で作られた胆汁が流れます

**膵管** : 膵臓の中にある管膵液が流れています

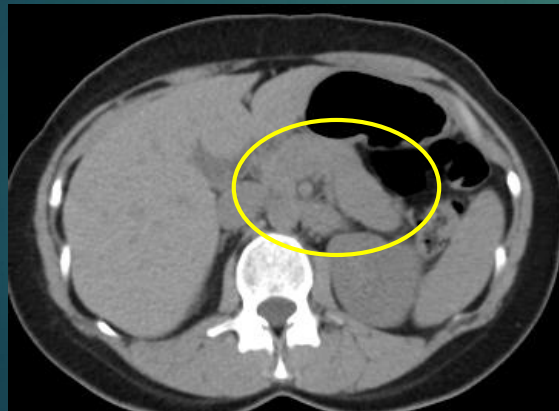
**膵臓** : 胃の後ろにあります

十二指腸

## 【膵臓がん】

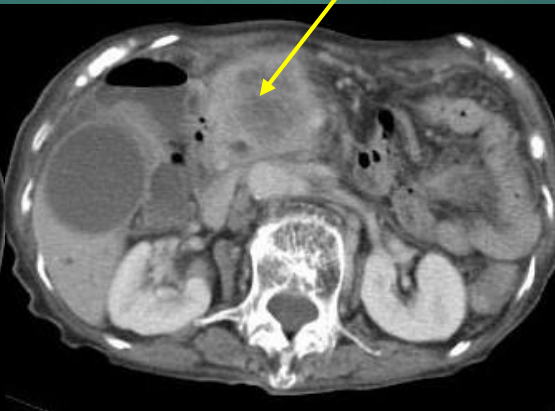
- ・ 膵臓にできる悪性腫瘍です。特徴的な症状はなく、黄疸や血糖値が急に上昇することで発見されることがあります。
- ・ 血液検査、腹部超音波検査、超音波内視鏡検査(EUS)、CT検査、MRI検査などを行います。

### CT検査



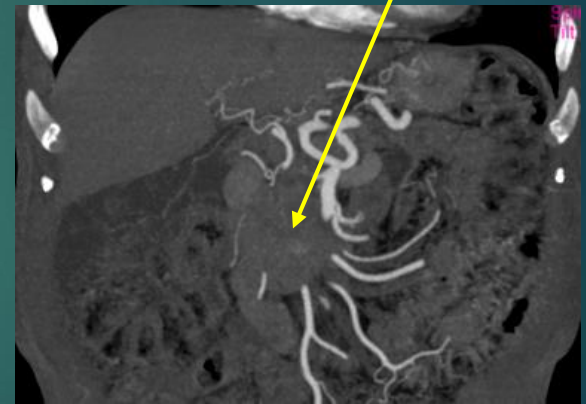
正常膵臓

### 膵臓がん



膵臓がん

### MRI検査

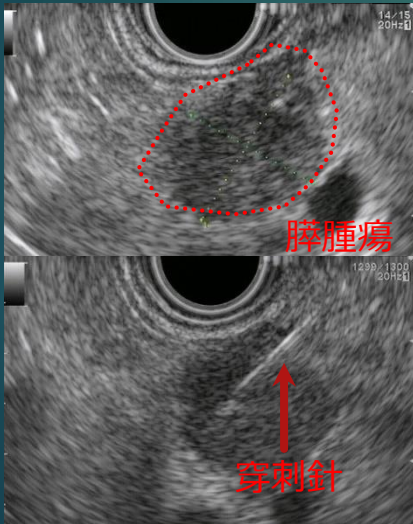


### 膵臓がん

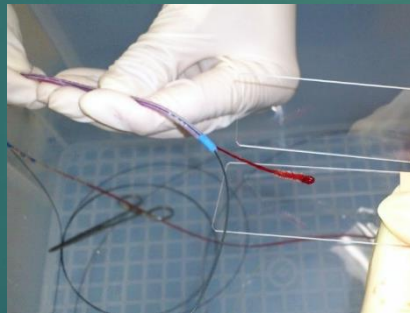
膵臓がん

- 診断を確定するため、病変部から直接組織を採取するEUS-FNA、  
ERCPで細胞診や生検を行います。
- 治療は病変の位置や広がりにより、手術や抗癌剤などから最適な治療を選択します。  
黄疸がある場合はドレナージも必要です。

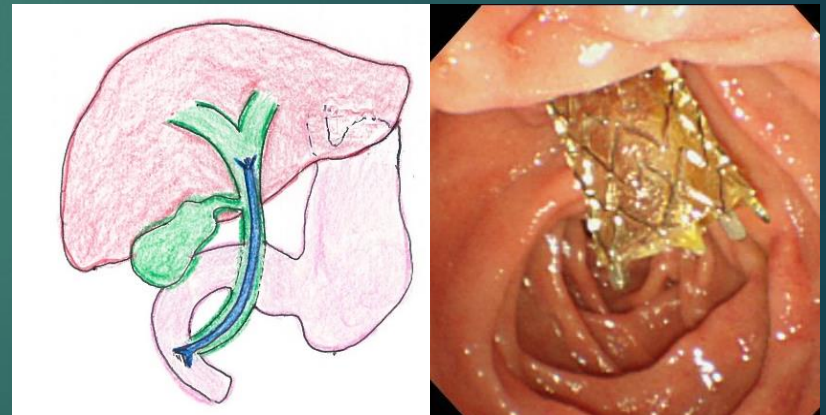
### EUS-FNA



### 胆膵管擦過細胞診



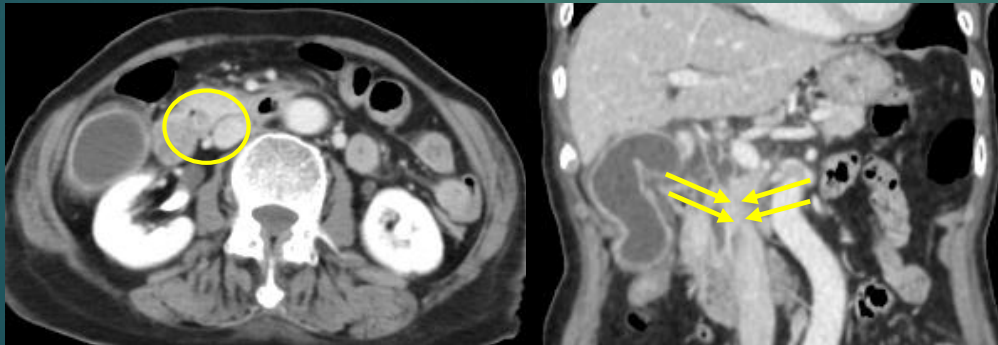
### 内視鏡的逆行性胆管ドレナージ (ERBD)



## 【胆管がん】

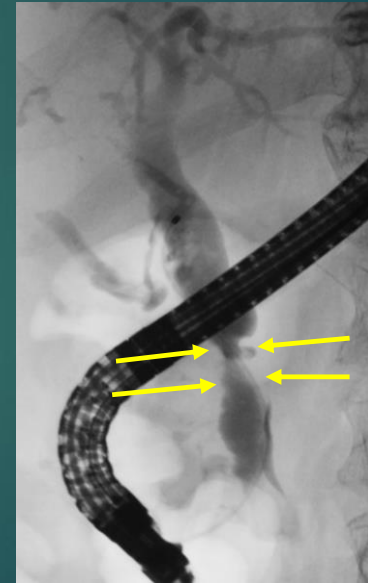
- 早期の胆管がんは症状がありません。  
進行すると食欲低下、全身倦怠感、黄疸などを認めます。胆管炎・胆嚢炎の原因にもなります。
- 画像検査として、腹部超音波検査、超音波内視鏡検査、CT検査、MRI検査、ERCP検査を行います。

### CT検査



胆管が狭窄しています

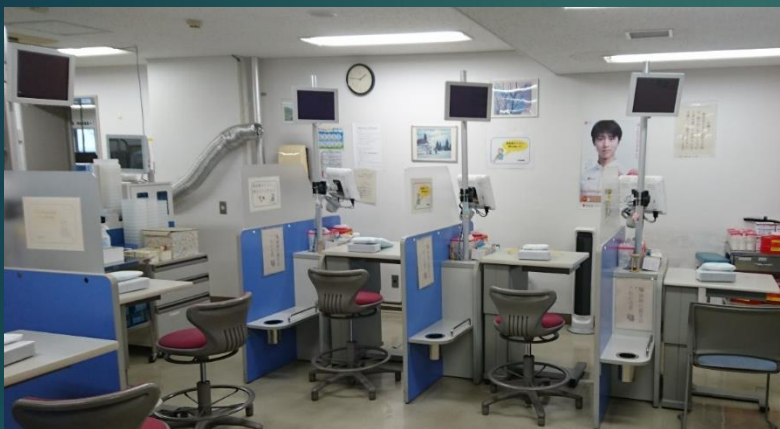### ERCP



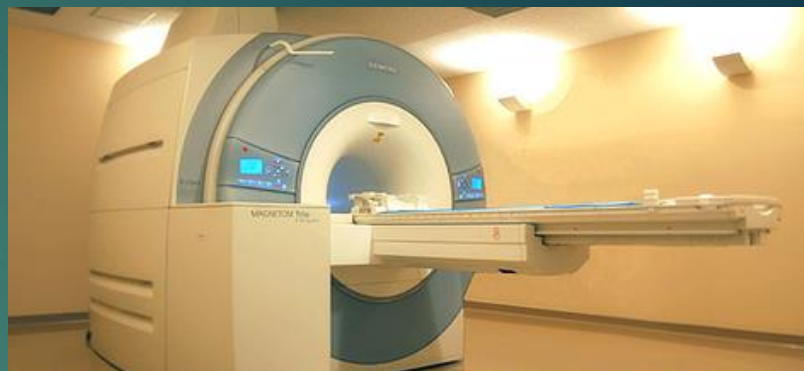- ・ 病変の位置や広がりにより手術や抗がん剤などから最適な治療を選択します。  
黄疸や胆管炎、胆嚢炎がある場合は胆道ドレナージも行います。



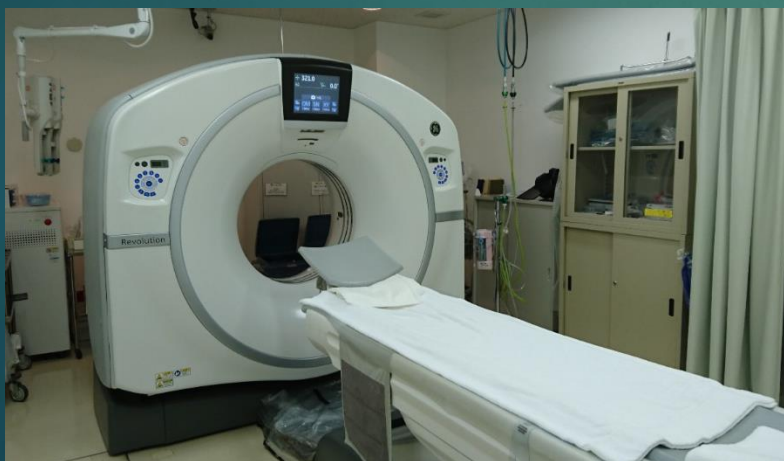## 採血室



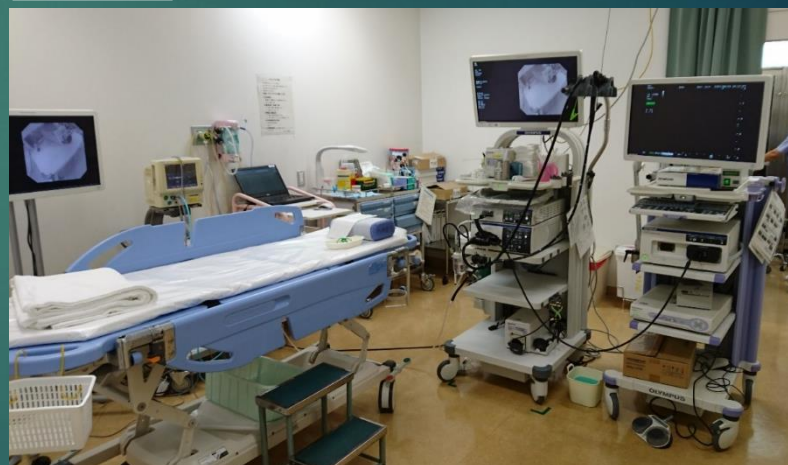## MRI 検査室



## CT 検査室



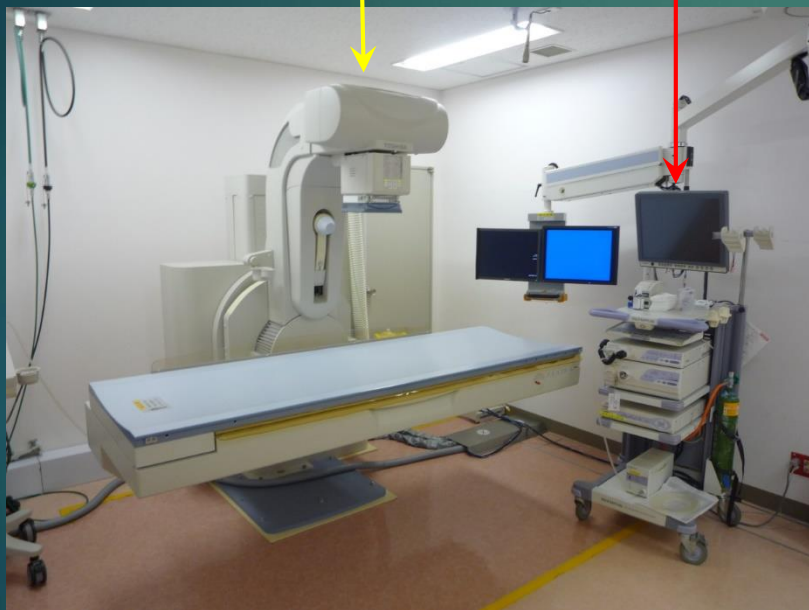
## 内視鏡室



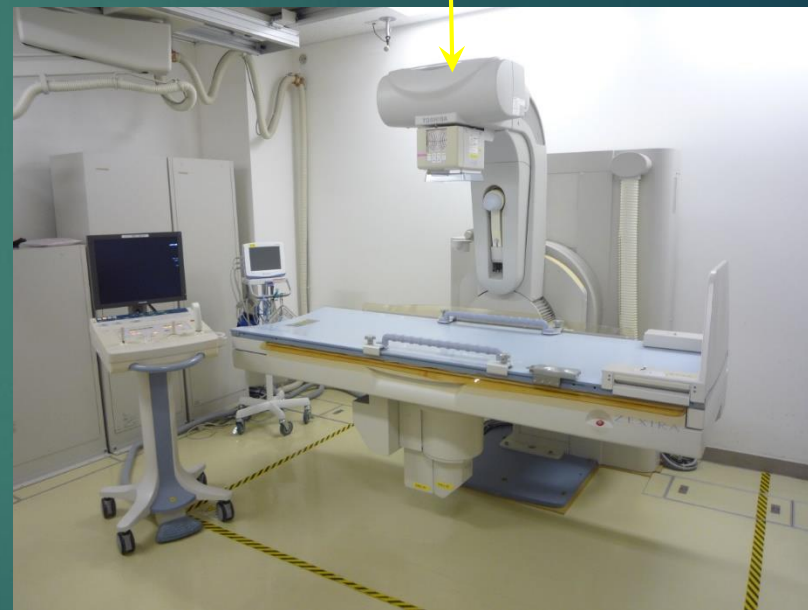## TV室（透視室）

- ・ **透視（X線）** を利用し、検査や治療（ERCPやPTGBD・PTCD）などを行います

内視鏡  
透視装置



第二TV室

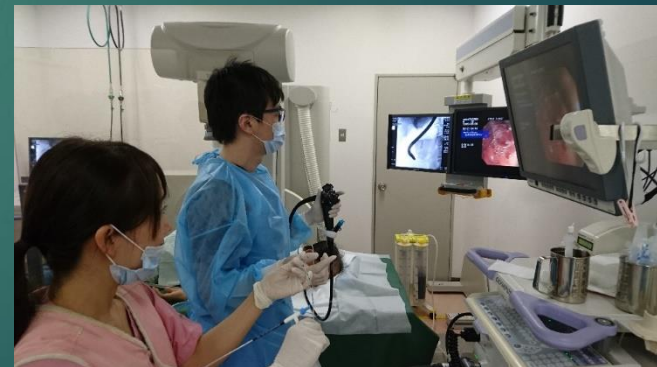
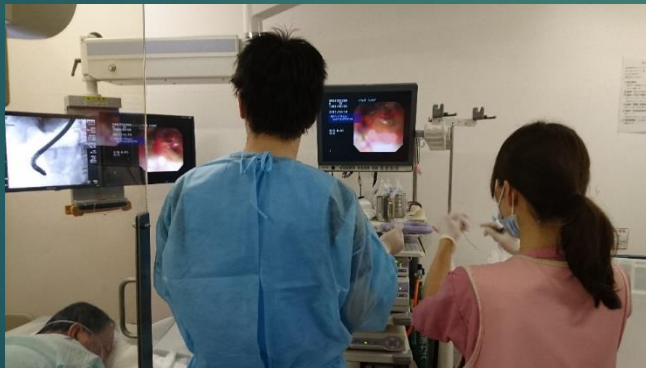
第一TV室

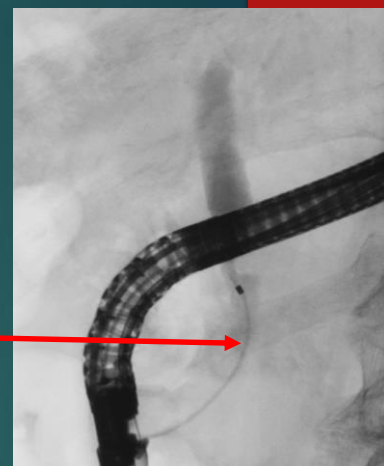
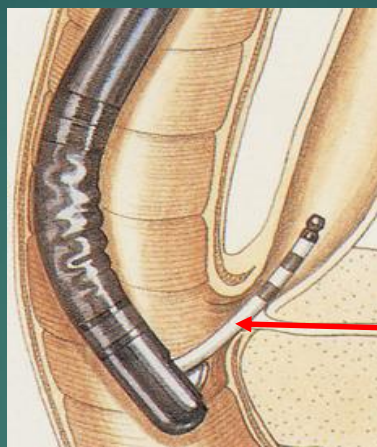

## 内視鏡的逆行性胆道膵管造影

(ERCP : endoscopic retrograde cholangiopancreatography)

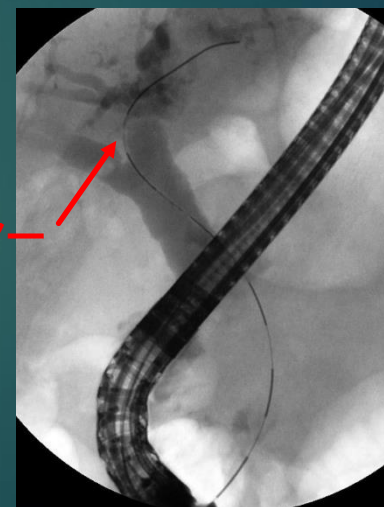
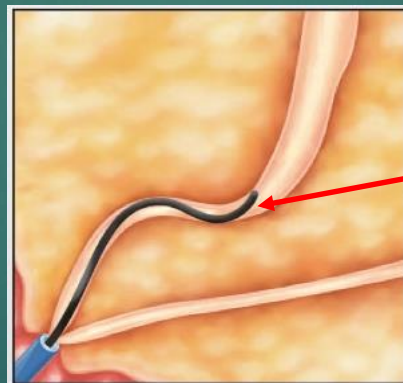

- 内視鏡を用いて胆管や膵管に直接カテーテルを入れ、造影剤を注入し、胆管や膵管の異常を調べる検査です。
- 異常な部位から組織を採取します。
- 胆管の狭いところにステントを置き、胆管の流れを改善させる治療ができます。
- 総胆管に結石がある場合、乳頭を電気メスで切開したり、風船で拡張させ、総胆管の結石を除去します。







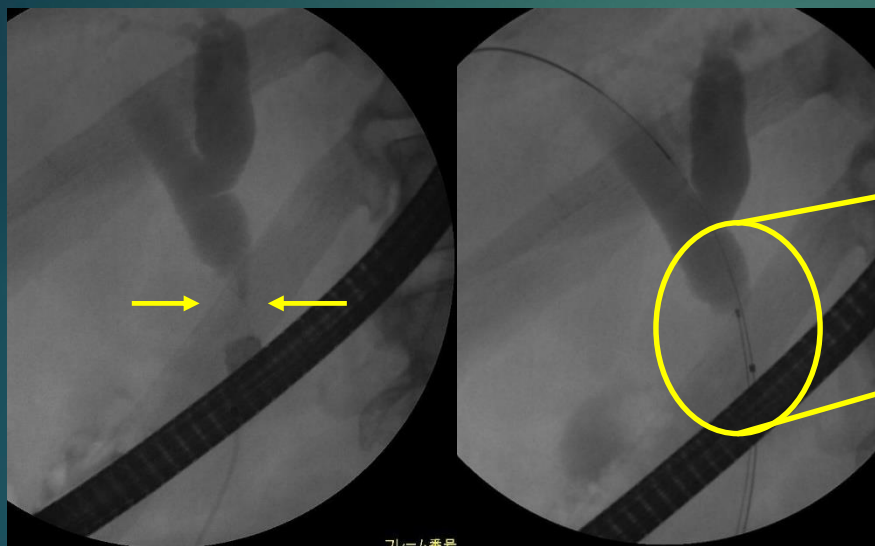
**造影チューブ（カテーテル）**：中は空洞になっており、造影剤やガイドワイヤーが通る



**ガイドワイヤー**

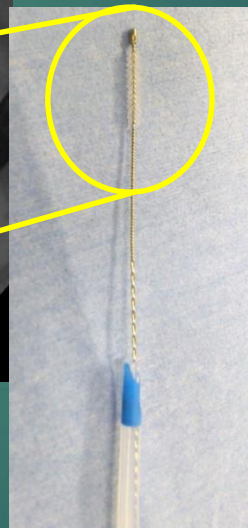
# 胆膵管擦過細胞診

膵がんや胆管がんを疑う際に、確定診断のために行います

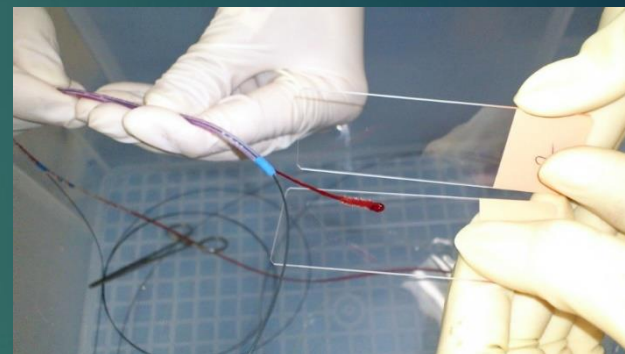


①胆管内に狭窄部位を認めます

②ブラシで擦り、細胞を取り出します



胆膵管擦過細胞診用  
カテーテル



③採取された細胞は  
病理検査へ提出



④確定診断へ

## 胆道ドレナージ

⇒ 十二指腸へ流出できなくなった胆汁を排出させること

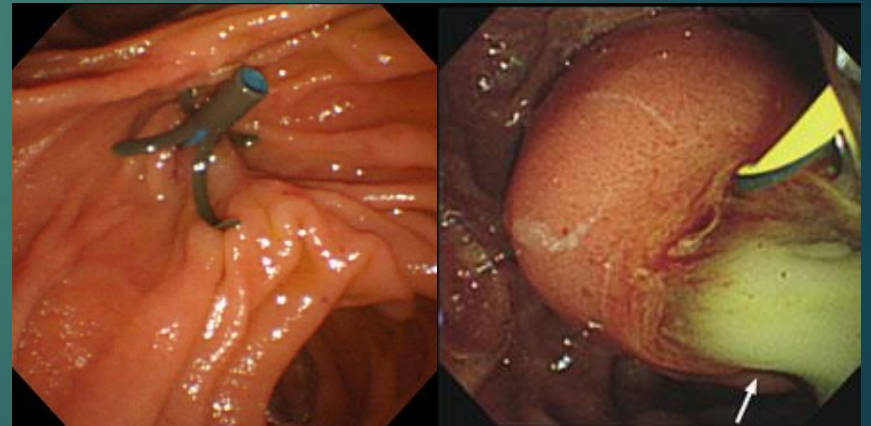
- ・ 内視鏡を使う方法と、体表面から針をさす方法があります
- ・ 対象臓器によって名前が違います

① 胆管から胆汁をだしたい！

⇒ 胆管ドレナージ

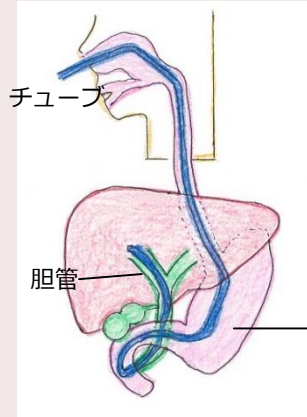
② 胆嚢から胆汁をだしたい！

⇒ 胆嚢ドレナージ



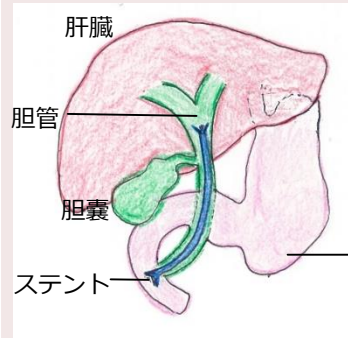
## 内視鏡的ドレナージ

### ① 内視鏡的経鼻胆管ドレナージ (ENBD)



胆管から、十二指腸⇒胃⇒食道⇒鼻とチューブ介して胆汁を体外に排泄

### ② 内視鏡的逆行性胆管ドレナージ (ERBD)

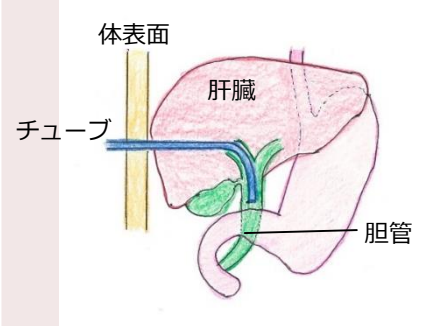


胆管の狭窄部位にステントを置いて、胆汁が総胆管に流れるようにする

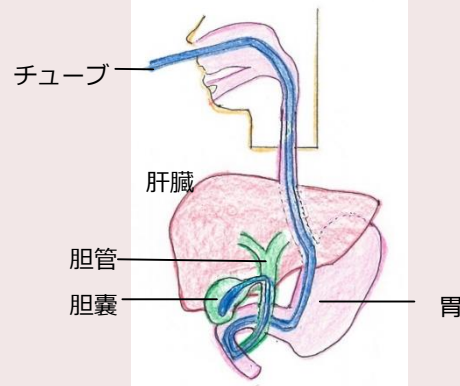
## 経皮的ドレナージ

### ④ 経皮経肝胆管ドレナージ (PTCD)

胆管から肝臓を経由し、胆汁を体外に排泄



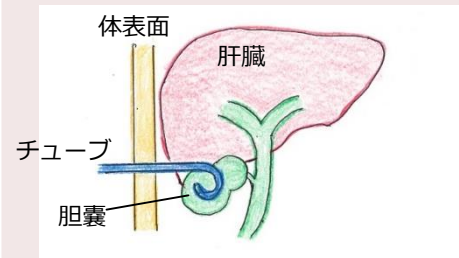
### ③ 内視鏡的経鼻胆嚢ドレナージ (ENGBD)



チューブの先端を胆嚢内に置いて、ENBDのように鼻から体外に胆汁を排泄

### ⑤ 経皮経肝胆嚢ドレナージ (PTGBD)

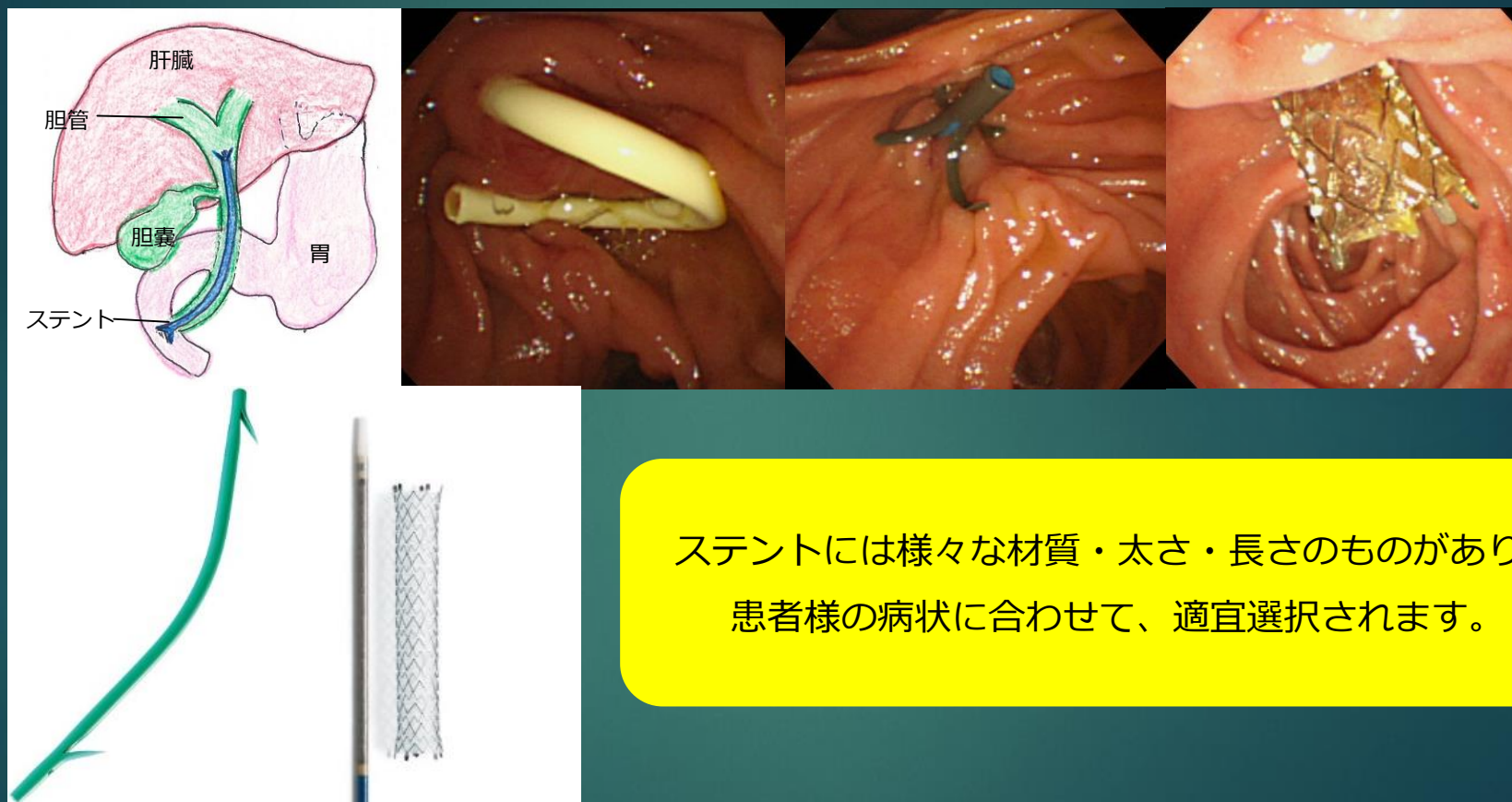
胆嚢から肝臓を経由し体外へ排泄



胆管  
ドレナージ

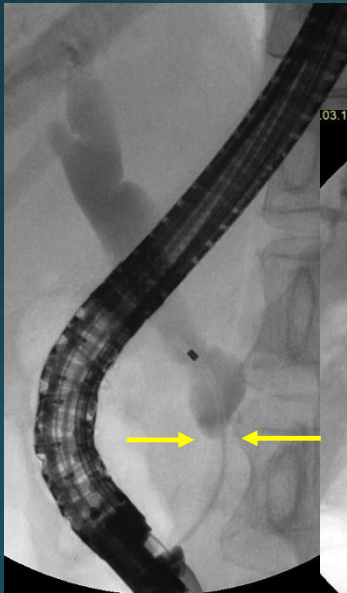
胆嚢  
ドレナージ

## 内視鏡的逆行性胆管ドレナージ（ERBD）

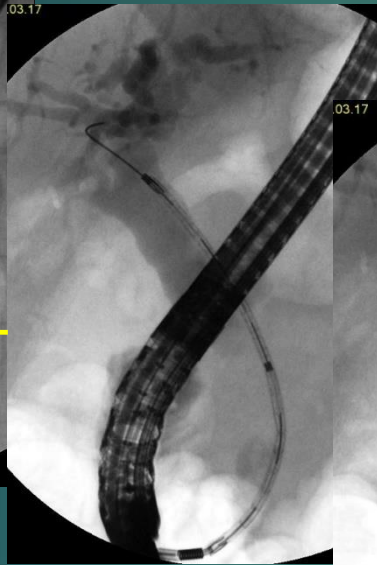

ステントには様々な材質・太さ・長さのものがあり、患者様の病状に合わせて、適宜選択されます。

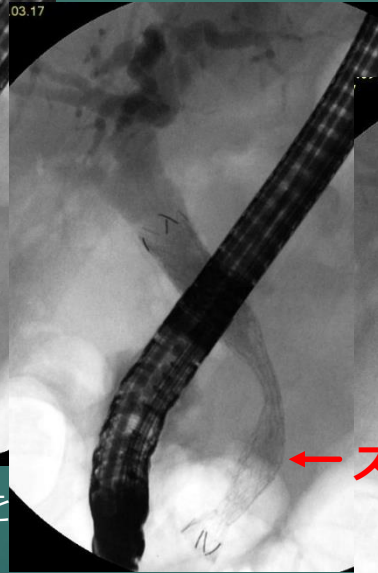# ステント留置術（金属ステント）



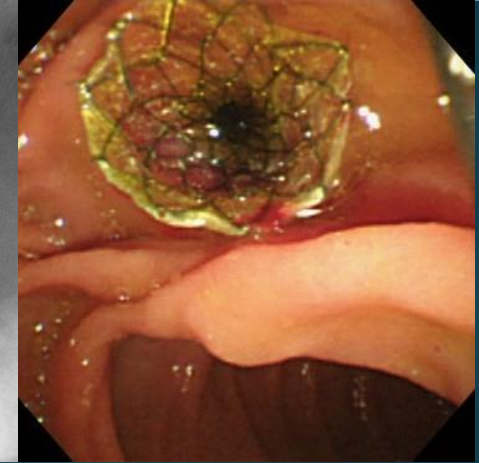
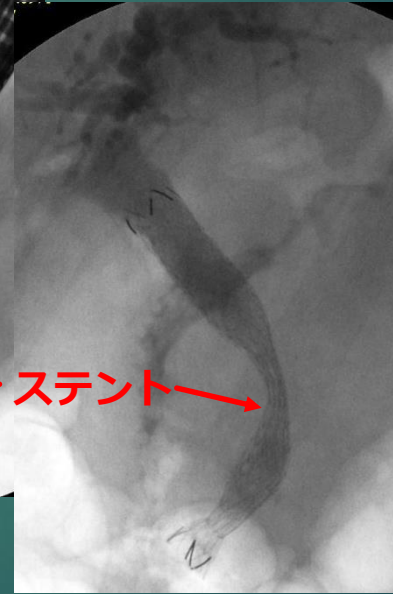
① 造影により  
狭窄部を確認



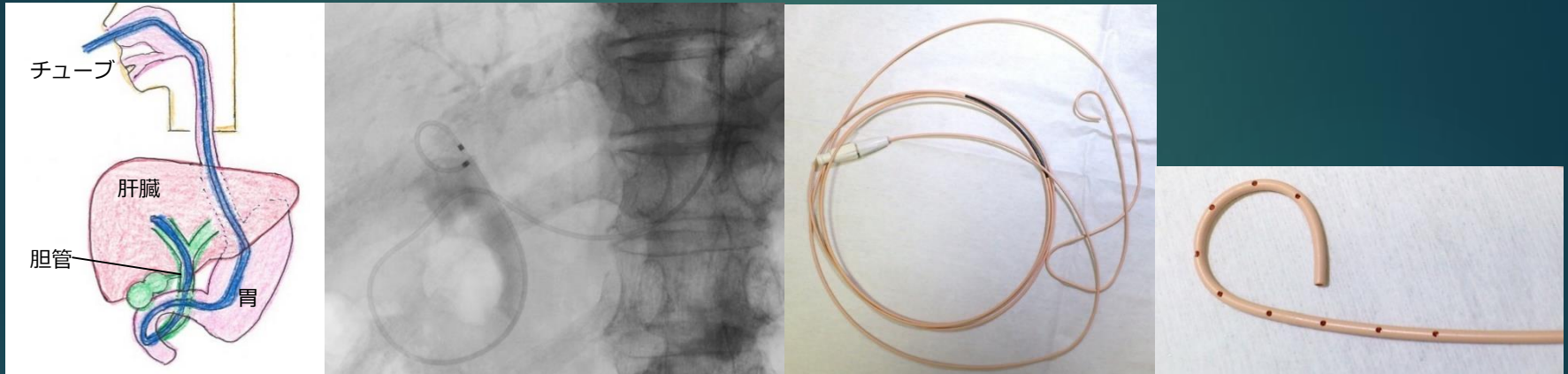
② ガイドワイヤーを  
使用しステントを  
狭窄部に送ります



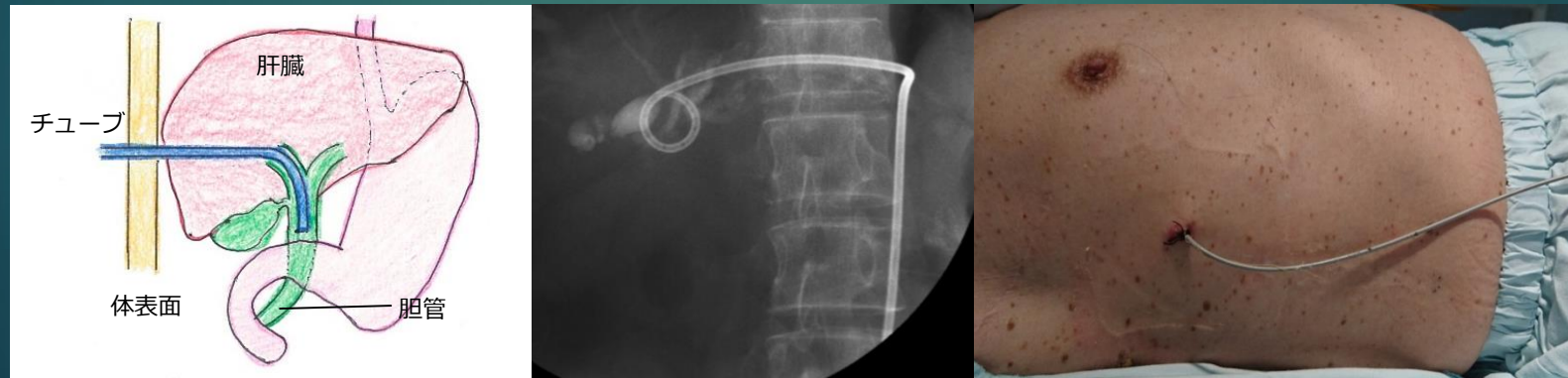③ ステントを  
留置します



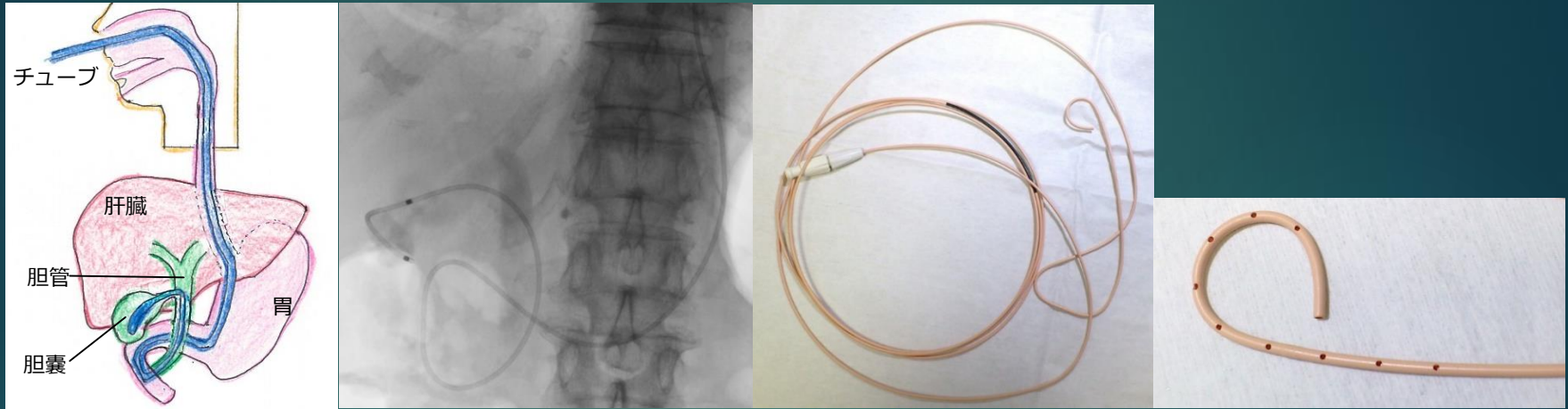
## 内視鏡的経鼻胆管ドレナージ (ENBD)



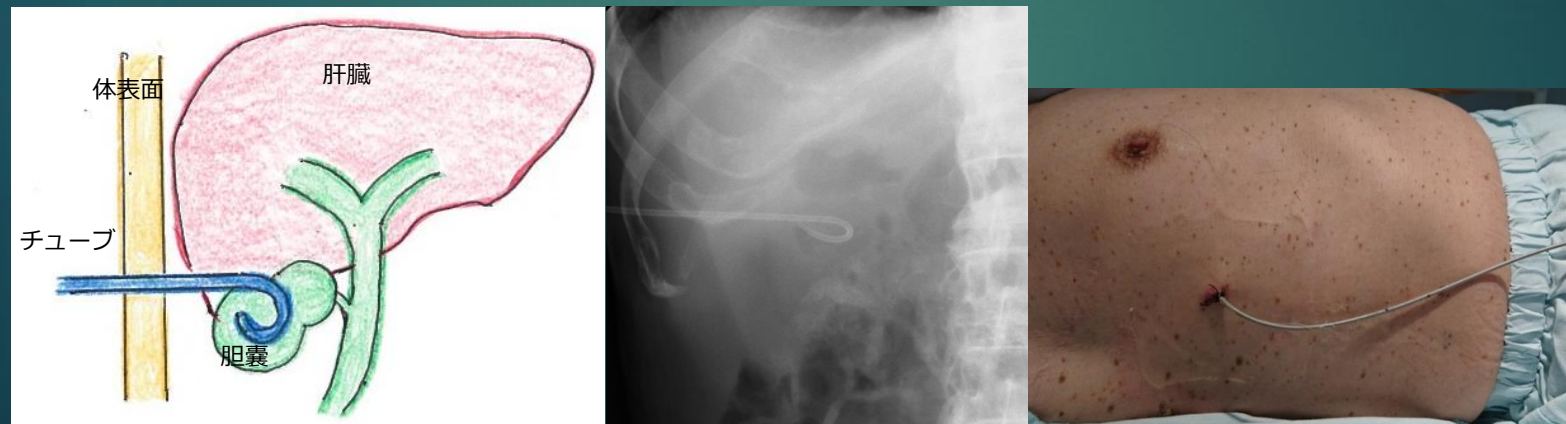
## 経皮経肝胆管ドレナージ (PTCD)



## 内視鏡的経鼻胆管ドレナージ (ENGBD)



## 経皮経肝胆嚢ドレナージ (PTGBD)

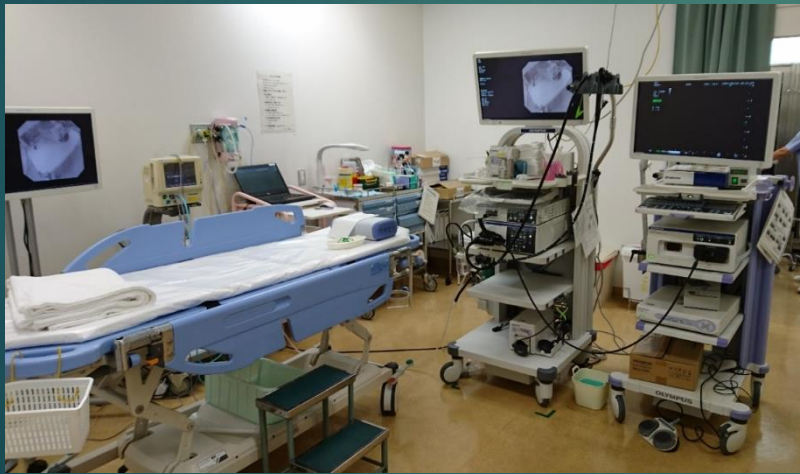



# 超音波内視鏡検査

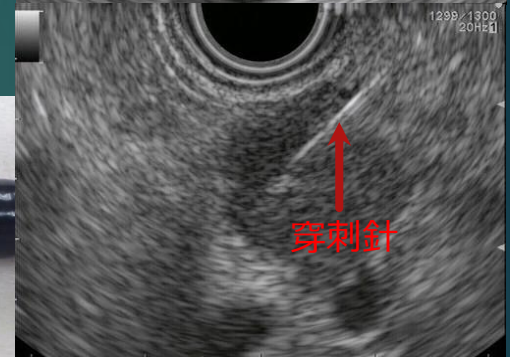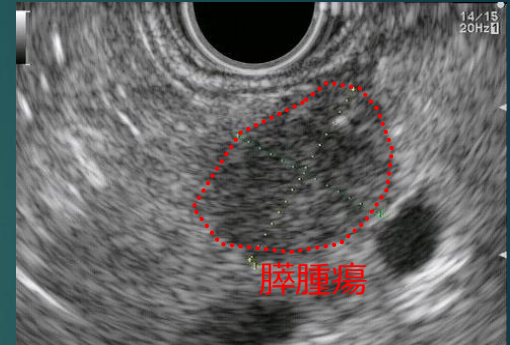
(EUS : Endoscopic Ultrasonography)

- ・ 内視鏡を用いたエコー検査です
- ・ 膵臓や胆道、胃粘膜下腫瘍を観察します
- ・ 針を刺して病理の検査を行います
- ・ CT検査に比較し小さな腫瘍の観察が可能です



内視鏡室

穿刺針



膵腫瘍(赤点線内)に針を刺し  
組織を採取している