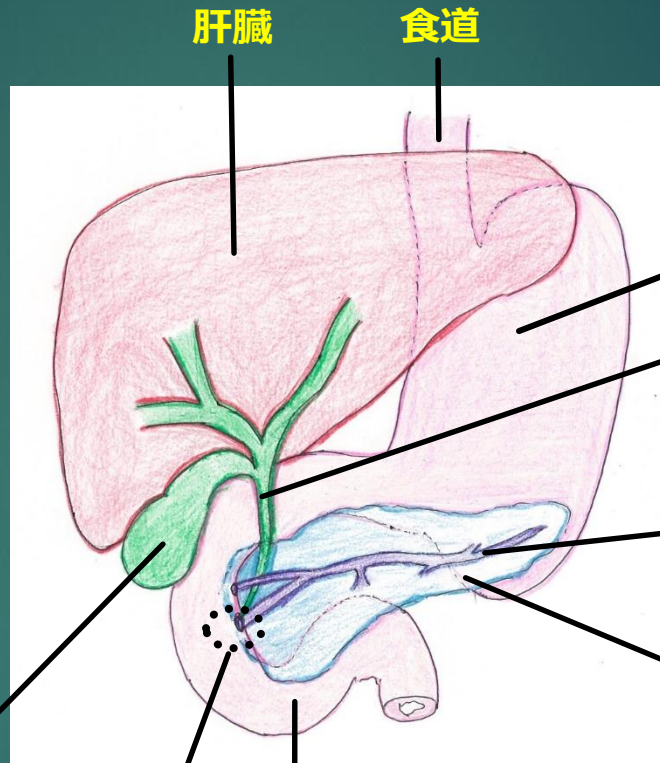
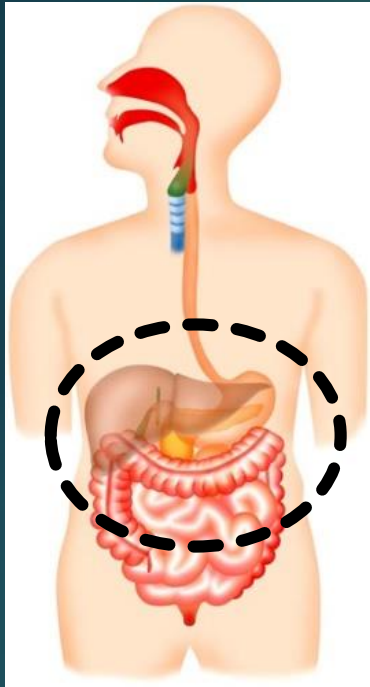
**胆嚢** : 肝臓で作られた胆汁が貯められます

**乳頭** : 胆管と膵管の十二指腸への出口

肝臓

食道

胃

**総胆管** : 肝臓で作られた胆汁が流れます

**膵管** : 膵臓の中にある管膵液が流れています

**膵臓** : 胃の後ろにあります

十二指腸

上腹部・右上腹部が痛い！

なし

発熱

あり

【胆道+膵臓】  
胆石発作  
慢性胆嚢炎  
胆道癌  
慢性膵炎

【他の消化器】  
胃十二指腸潰瘍  
胃癌  
虫垂炎（初期）  
肝癌破裂

【その他】  
狭心症  
心筋梗塞  
肺梗塞  
右腎結石  
解離性大動脈瘤

【胆道+膵臓】  
急性胆嚢炎  
急性胆管炎  
急性膵炎

【他の消化器】  
胃十二指腸穿孔  
肝周囲炎  
肝膿瘍

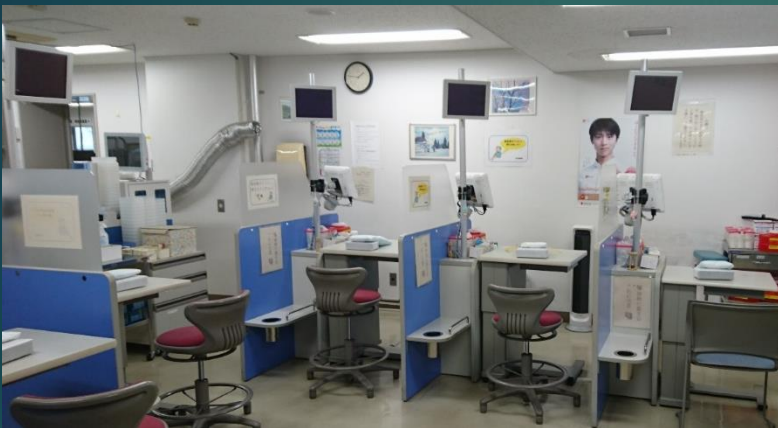【その他】  
肺炎  
右腎盂腎炎

血液検査、尿検査、腹部エコー検査、CT検査

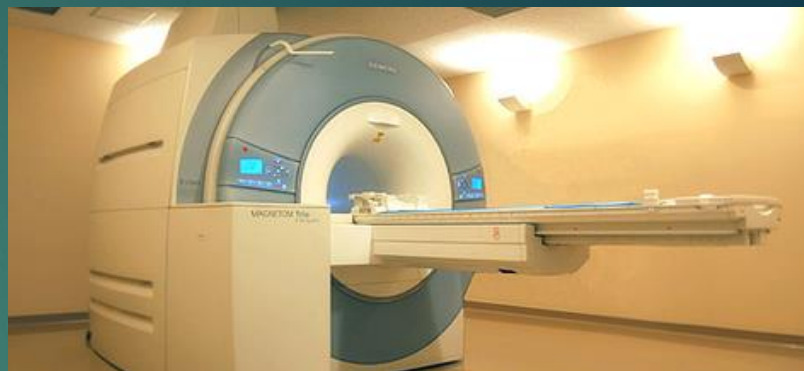内視鏡検査、ERCP、MRCP

治療へ！

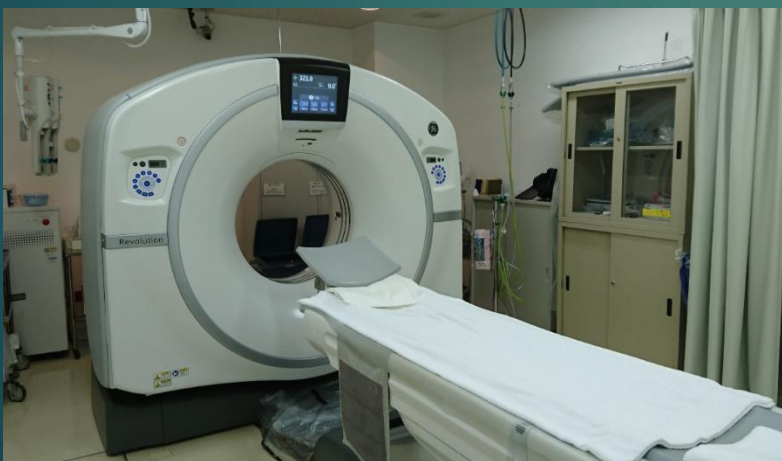## 採血室



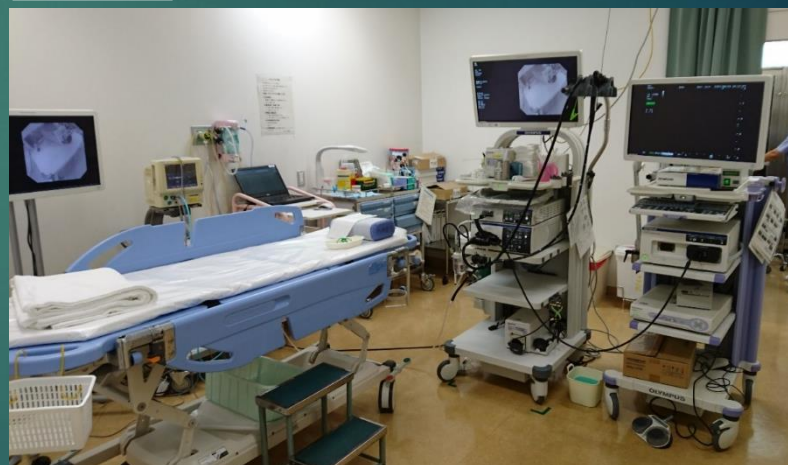## MRI 検査室



## CT 検査室



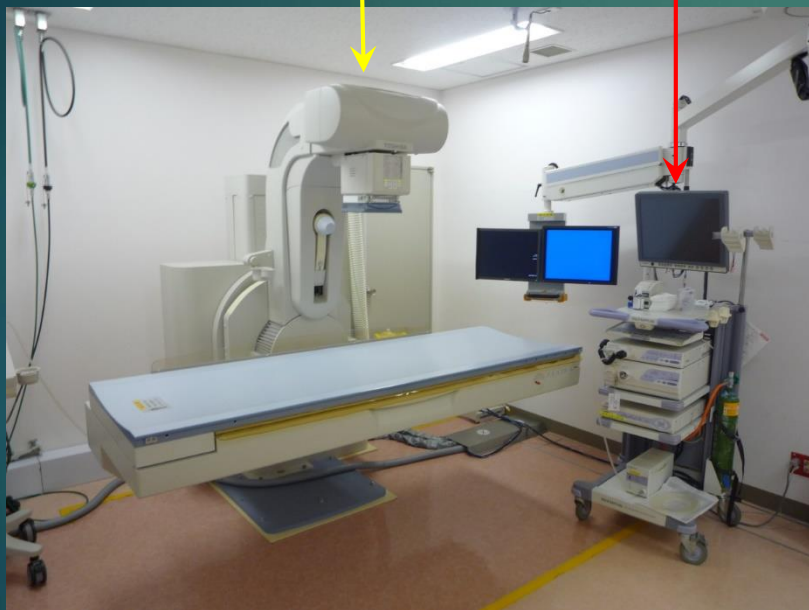## 内視鏡室



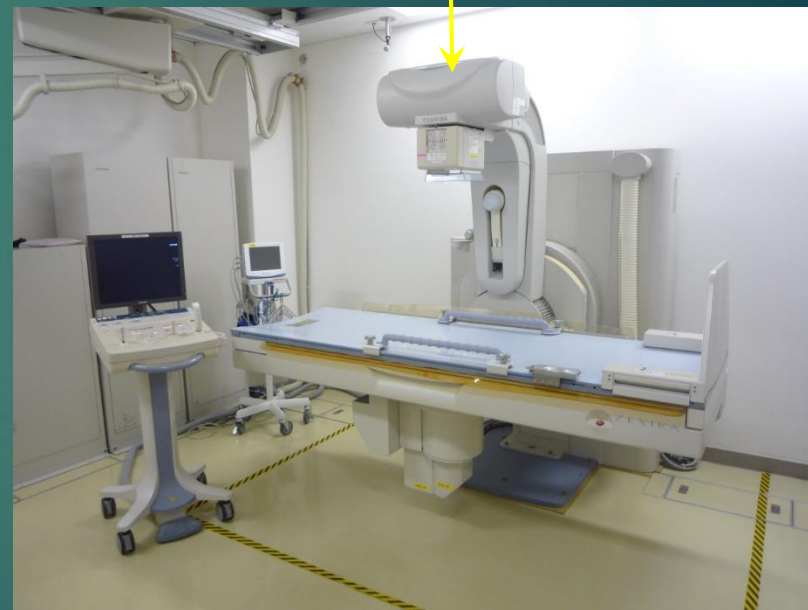## TV室（透視室）

- ・ **透視（X線）** を利用し、検査や治療（ERCPやPTGBD・PTCD）などを行います

内視鏡  
透視装置



第二TV室

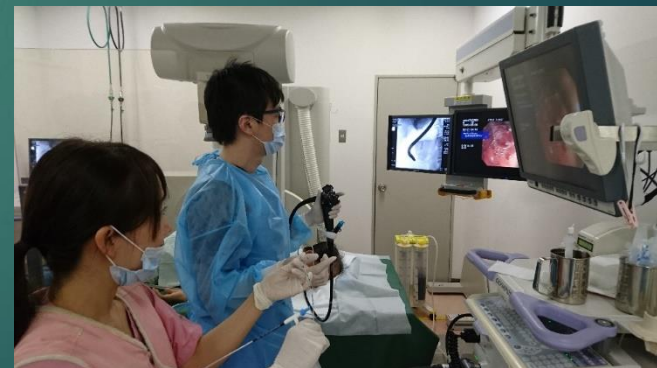
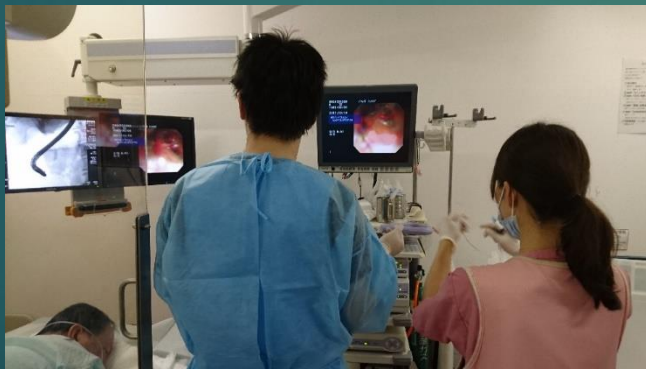
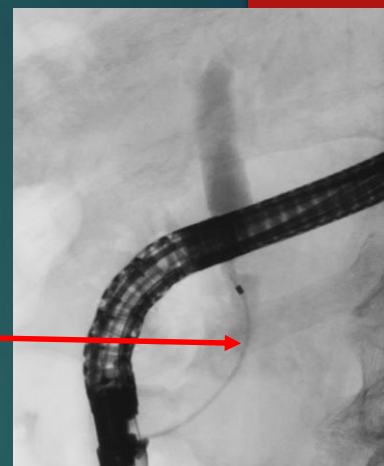
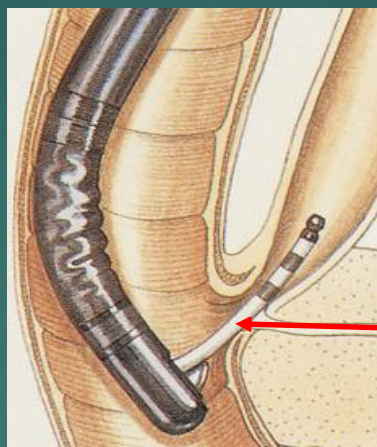

第一TV室

## 内視鏡的逆行性胆道膵管造影

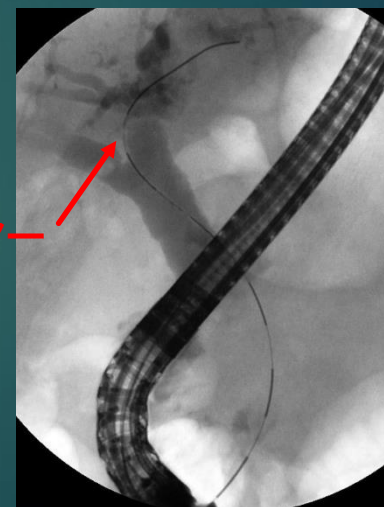
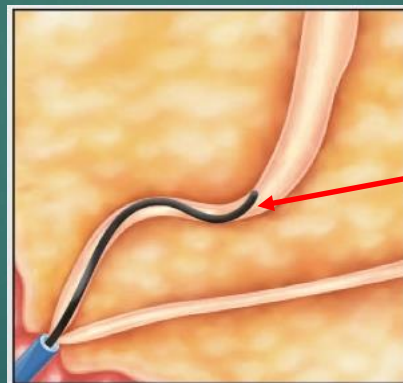

(ERCP : endoscopic retrograde cholangiopancreatography)

- 内視鏡を用いて胆管や膵管に直接カテーテルを入れ、造影剤を注入し、胆管や膵管の異常を調べる検査です。
- 異常な部位から組織を採取します。
- 胆管の狭いところにステントを置き、胆管の流れを改善させる治療ができます。
- 総胆管に結石がある場合、乳頭を電気メスで切開したり、風船で拡張させ、総胆管の結石を除去します。

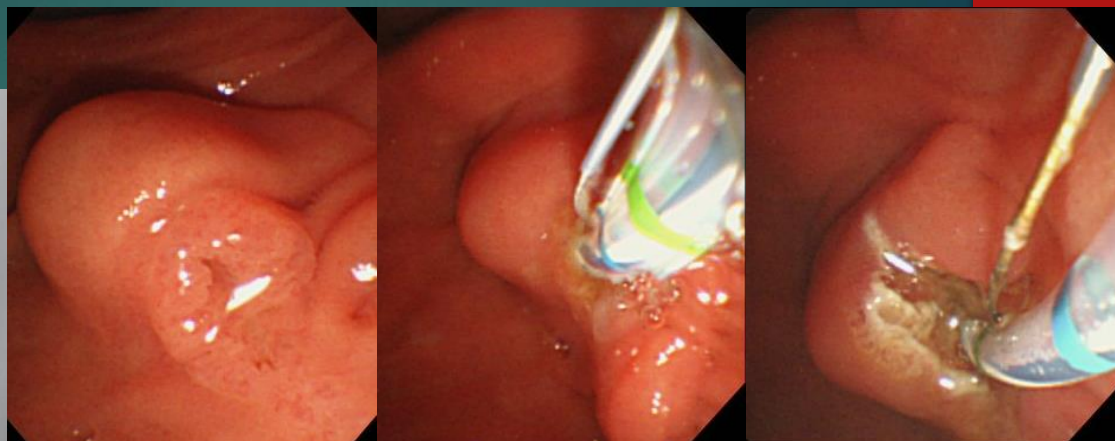





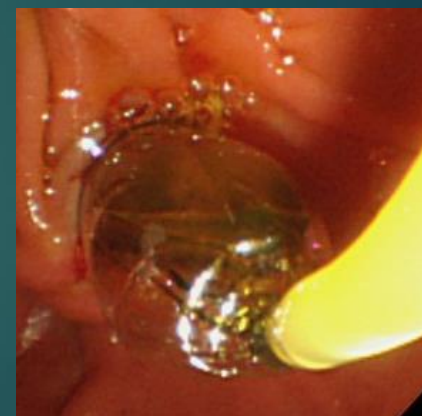
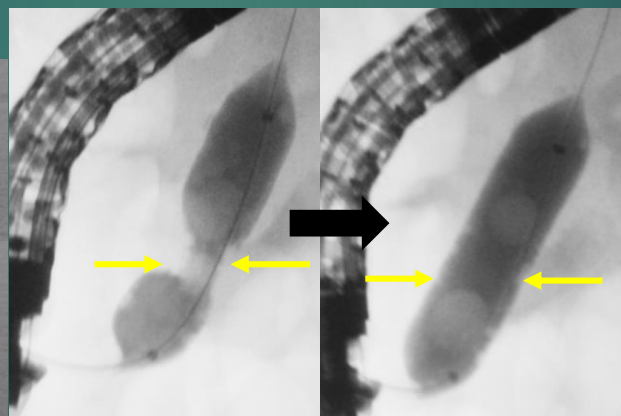
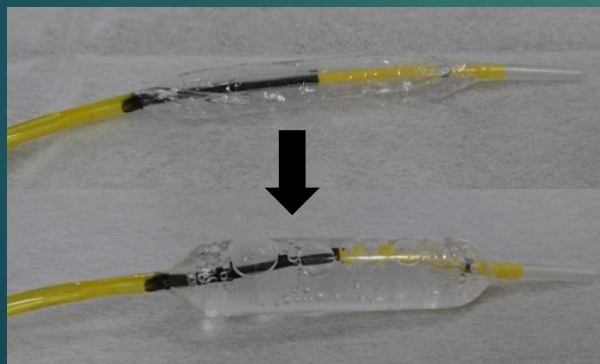
**造影チューブ（カテーテル）**：中は空洞になっており、造影剤やガイドワイヤーが通る



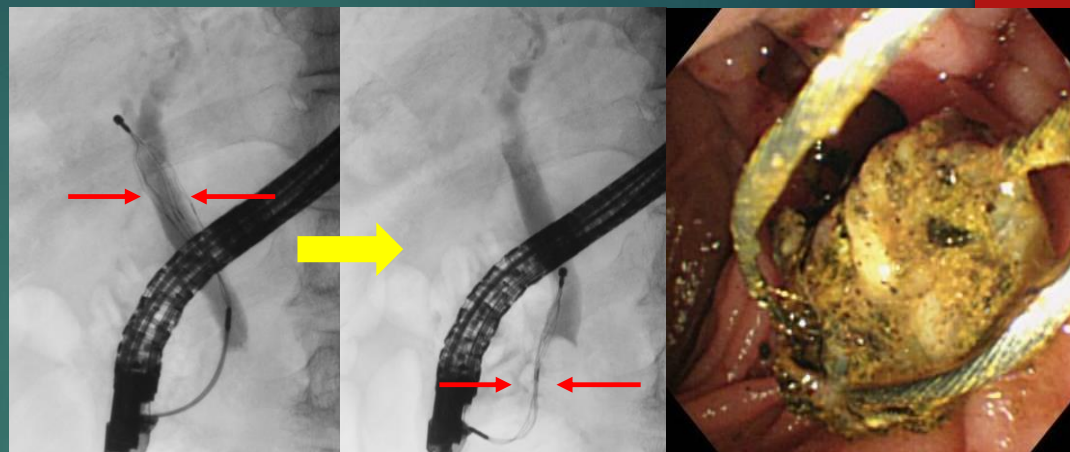

**ガイドワイヤー**



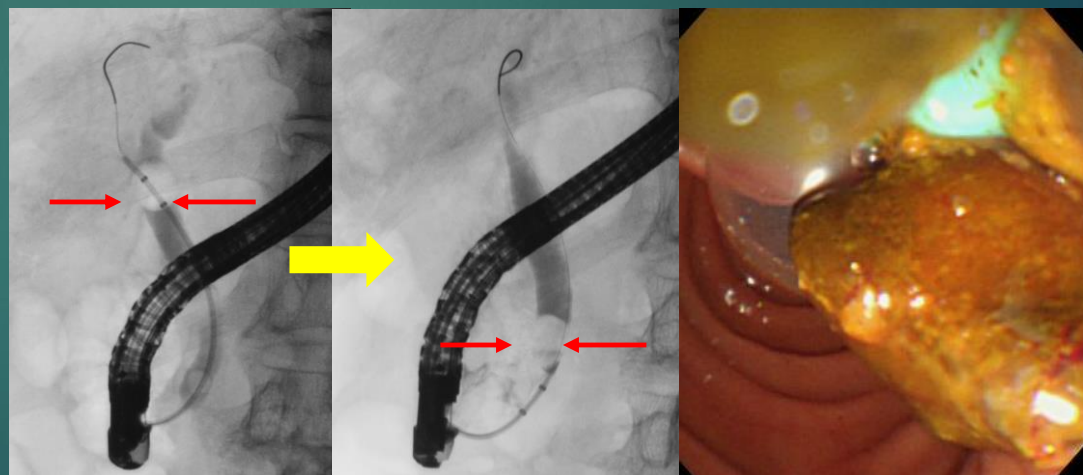

**パピロトミーナイフ**：ナイフ部位が電気メスになっている。処置具を入れるため、乳頭を切開し広げる。



**バルーンカテーテル**：大きな石を取り出すため、バルーンを膨らませ乳頭を広げる。



**バスケットカテーテル**：胆管内の結石をバスケット内へ収納し採石を行う

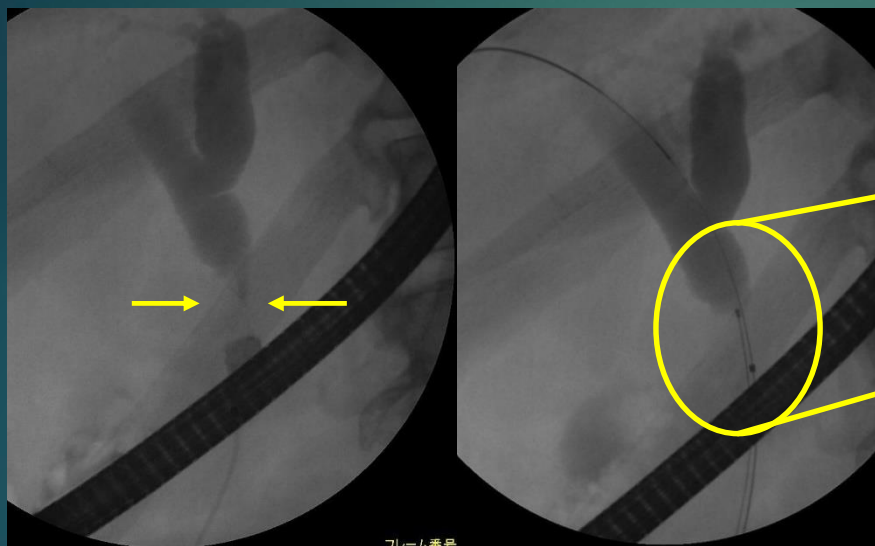


**バルーンカテーテル**：胆管内でバルーンを拡張させ、結石を掻き出し採石を行う



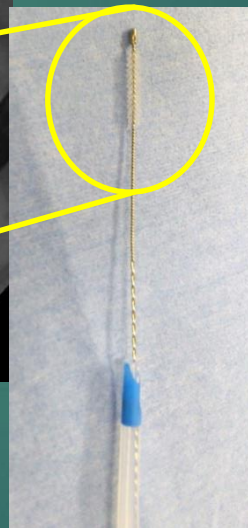
# 胆膵管擦過細胞診

膵がんや胆管がんを疑う際に、確定診断のために行います

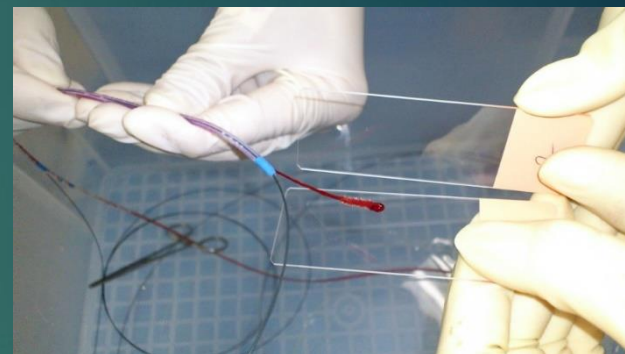


①胆管内に狭窄部位を認めます

②ブラシで擦り、細胞を取り出します



胆膵管擦過細胞診用  
カテーテル



③採取された細胞は  
病理検査へ提出



④確定診断へ

## 胆道ドレナージ

そもそもドレナージとは？

⇒ 感染している消化液や膿を除去し、体外に排泄すること！

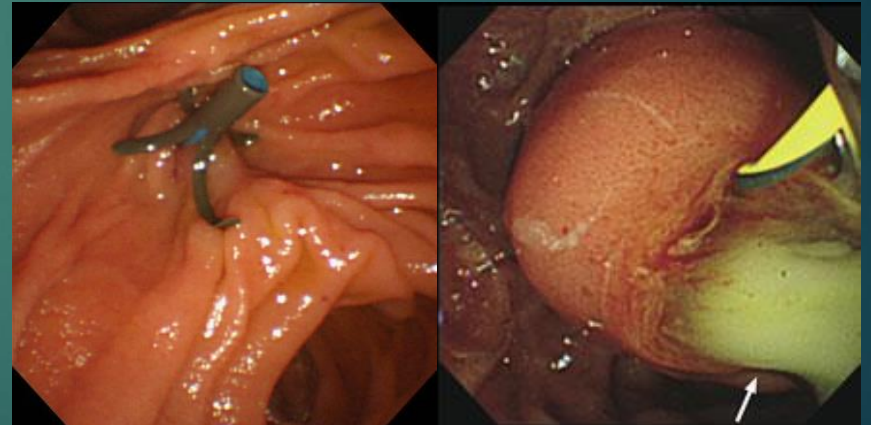
- ・ 内視鏡を使う方法と、体表面から針をさす方法があります
- ・ 膿をだす臓器によって名前が違います

①胆管から膿をだしたい！

⇒ 胆管ドレナージ

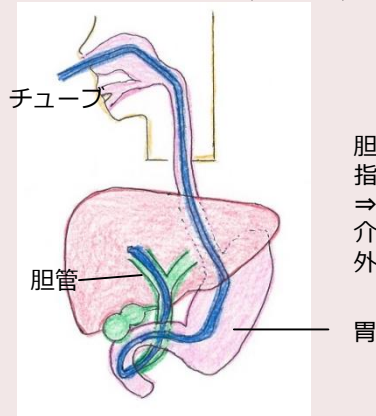
②胆嚢から膿をだしたい！

⇒ 胆嚢ドレナージ



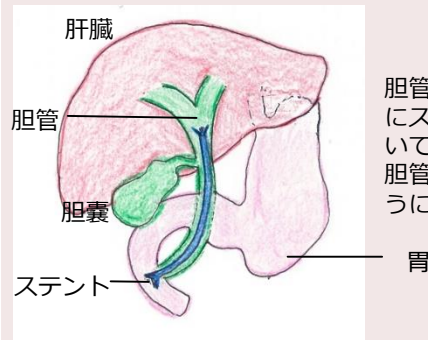
## 内視鏡的ドレナージ

### ① 内視鏡的経鼻胆管ドレナージ (ENBD)



胆管から、十二指腸⇒胃⇒食道⇒鼻とチューブ介して胆汁を体外に排泄

### ② 内視鏡的逆行性胆管ドレナージ (ERBD)

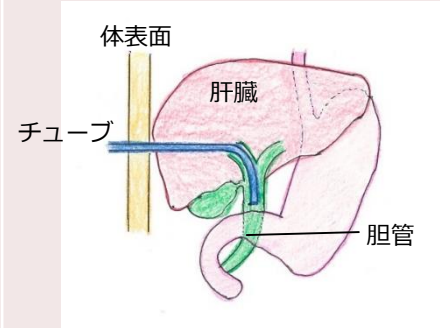


胆管の狭窄部位にステントを置いて、胆汁が総胆管に流れるようにする

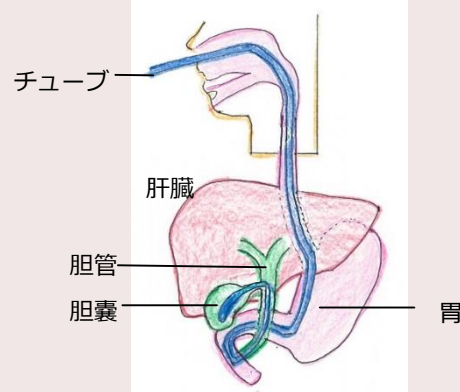
## 経皮的ドレナージ

### ④ 経皮経肝胆管ドレナージ (PTCD)

胆管から肝臓を経由し、胆汁を体外に排泄



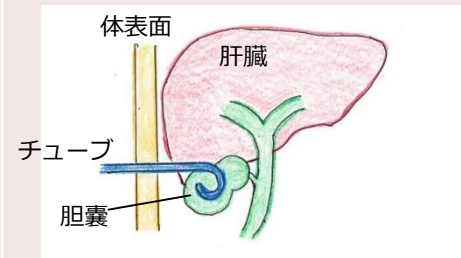
### ③ 内視鏡的経鼻胆嚢ドレナージ (ENGBD)



チューブの先端を胆嚢内に置いて、ENBDのように鼻から体外に胆汁を排泄

### ⑤ 経皮経肝胆嚢ドレナージ (PTGBD)

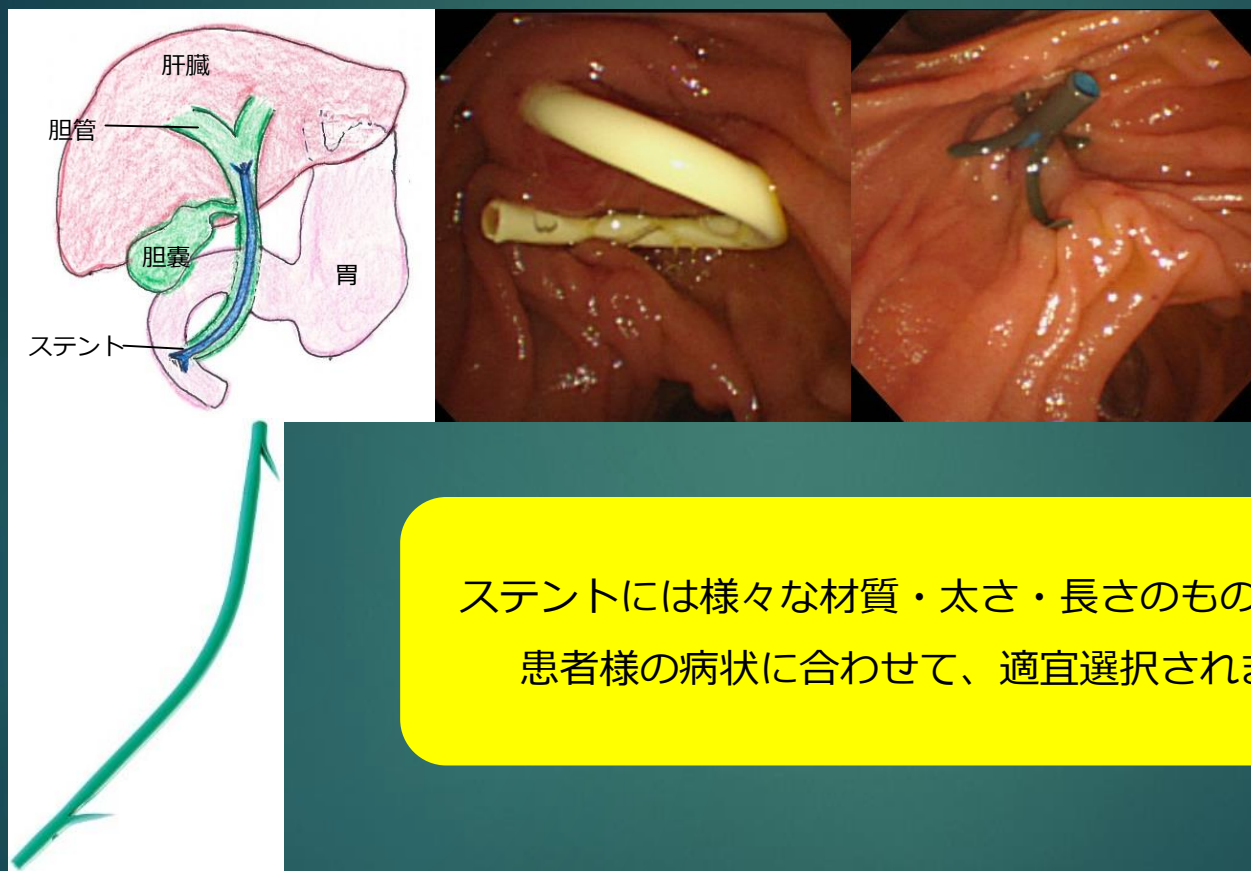
胆嚢から肝臓を経由し体外へ排泄



胆管  
ドレナージ

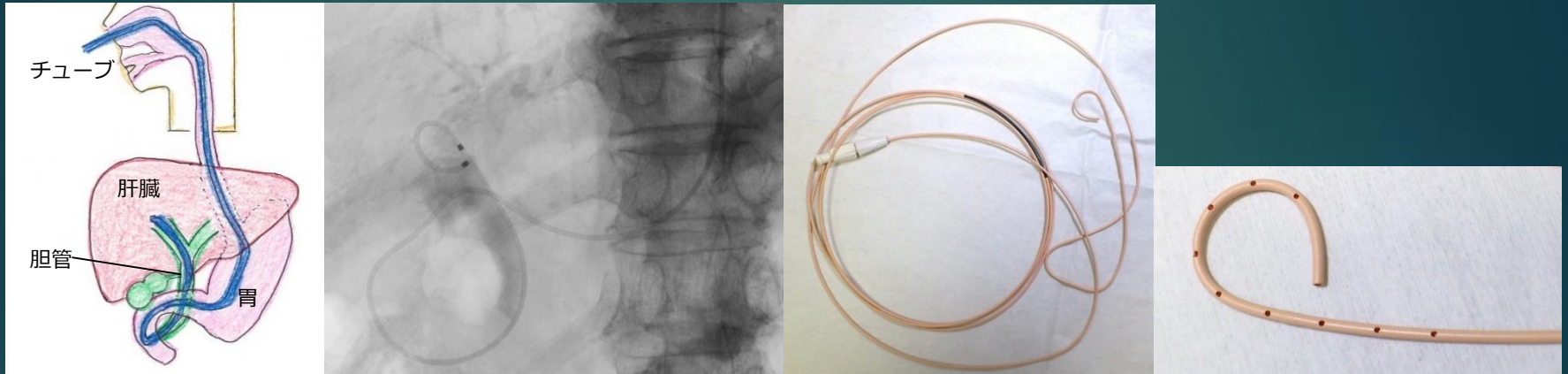
胆嚢  
ドレナージ

## 内視鏡的逆行性胆管ドレナージ（ERBD）

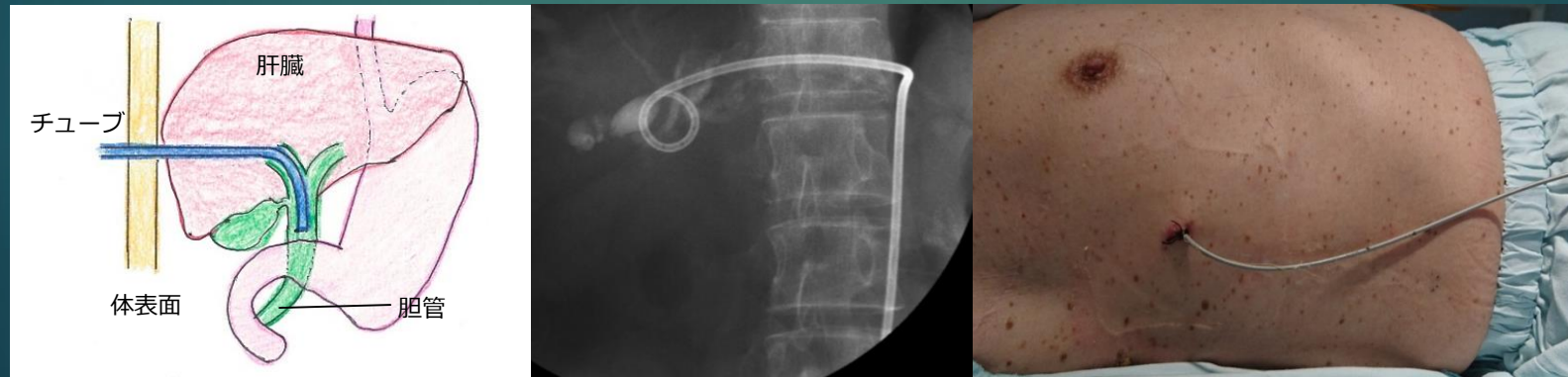

ステントには様々な材質・太さ・長さのものがあり、  
患者様の病状に合わせて、適宜選択されます。

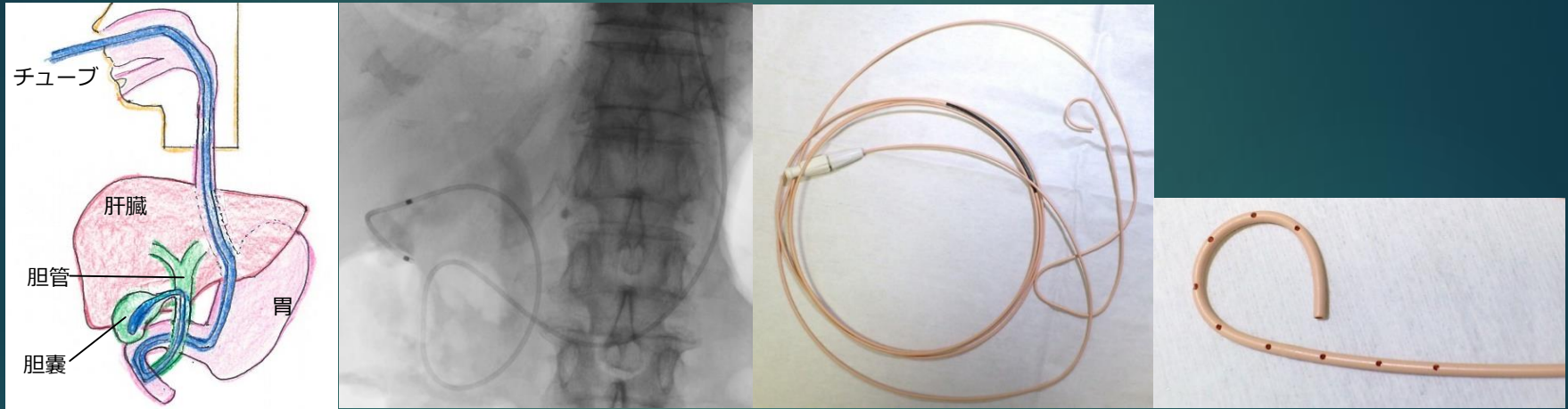
## 内視鏡的経鼻胆管ドレナージ (ENBD)



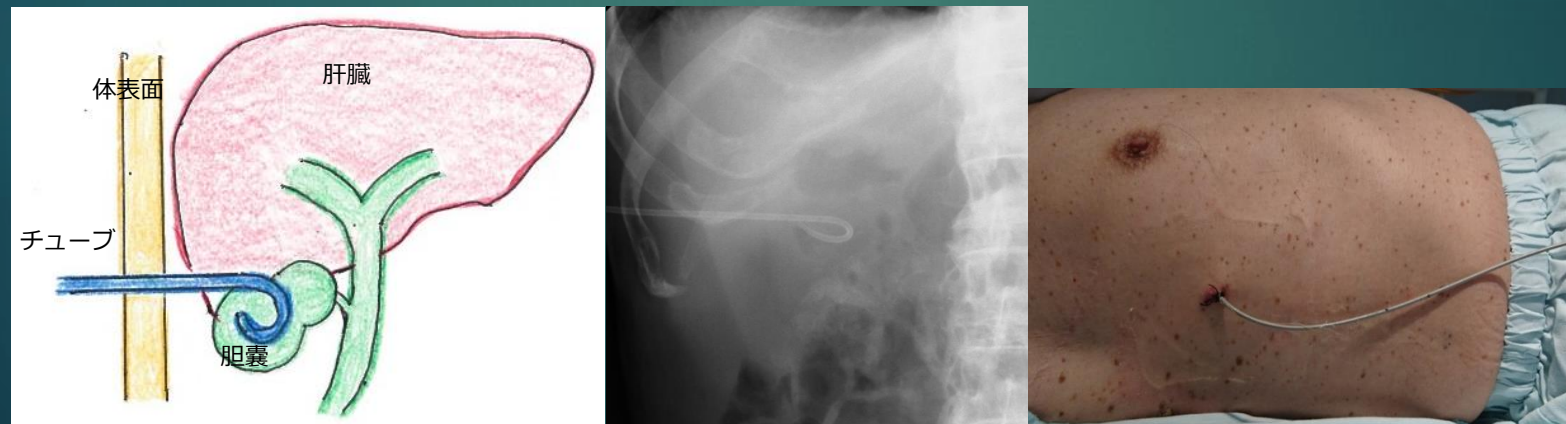
## 経皮経肝胆管ドレナージ (PTCD)



## 内視鏡的経鼻胆管ドレナージ (ENGBD)

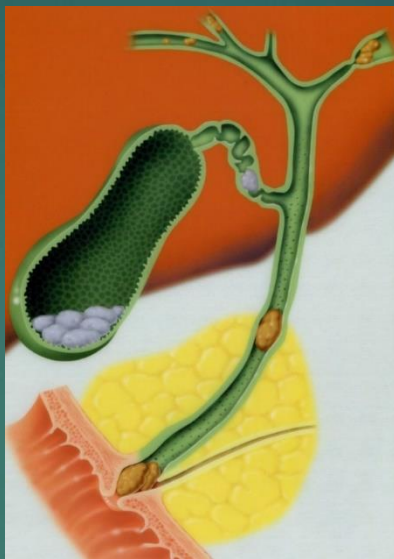
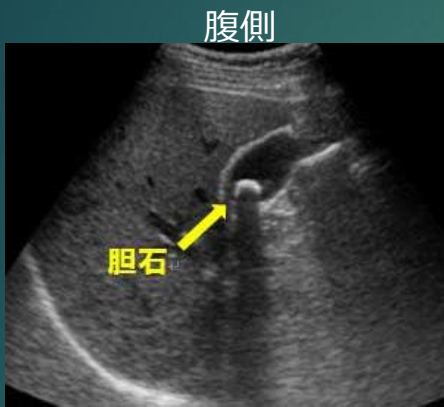

## 経皮経肝胆嚢ドレナージ (PTGBD)



# 【胆嚢結石】

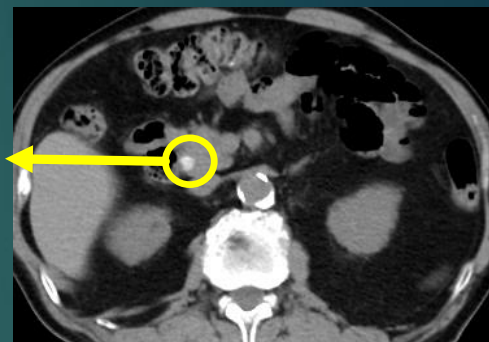
腹部エコー



# 【総胆管結石】

CT検査

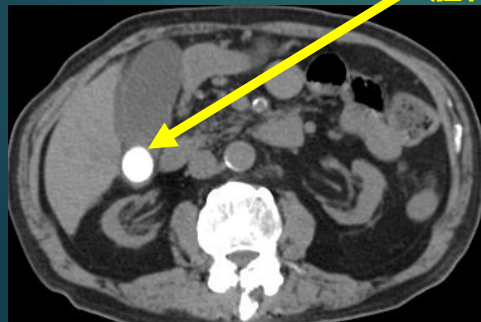総胆管結石  
(白い部分)



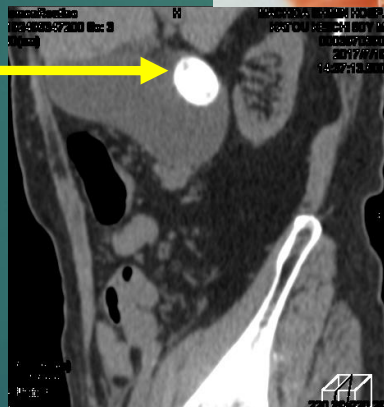
CT検査

腹側

胆石



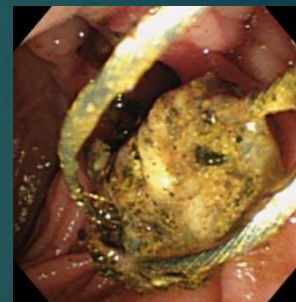
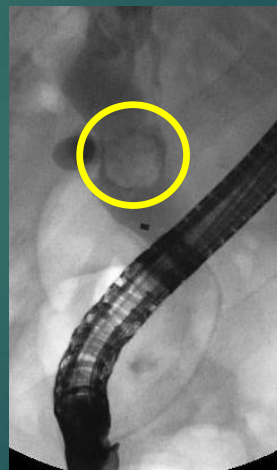
背側



腹側

背側

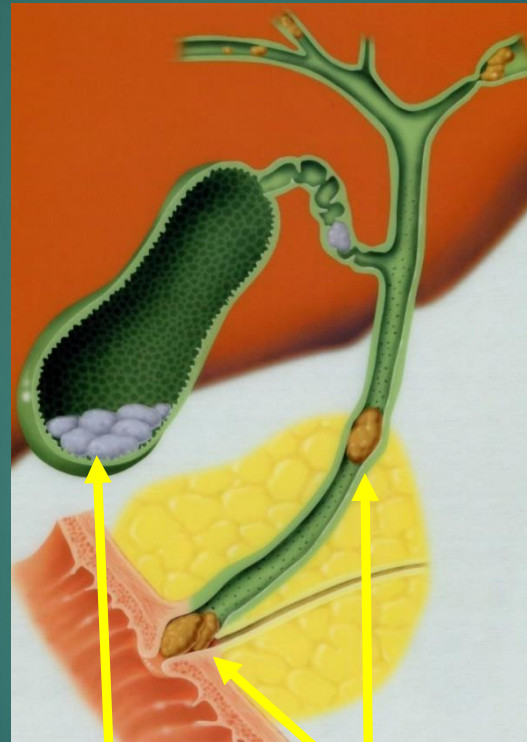
ERCP



採石された結石

## 【胆嚢結石】

- ・ 多くは無症状
- ・ 右上腹部の痛みの原因になる  
(胆石発作)
- ・ 急性胆嚢炎の原因になる
- ・ 無症状なら治療の必要はないが、  
痛みがあるなら胆嚢摘出術を  
検討する



胆嚢結石

総胆管結石

## 【総胆管結石】

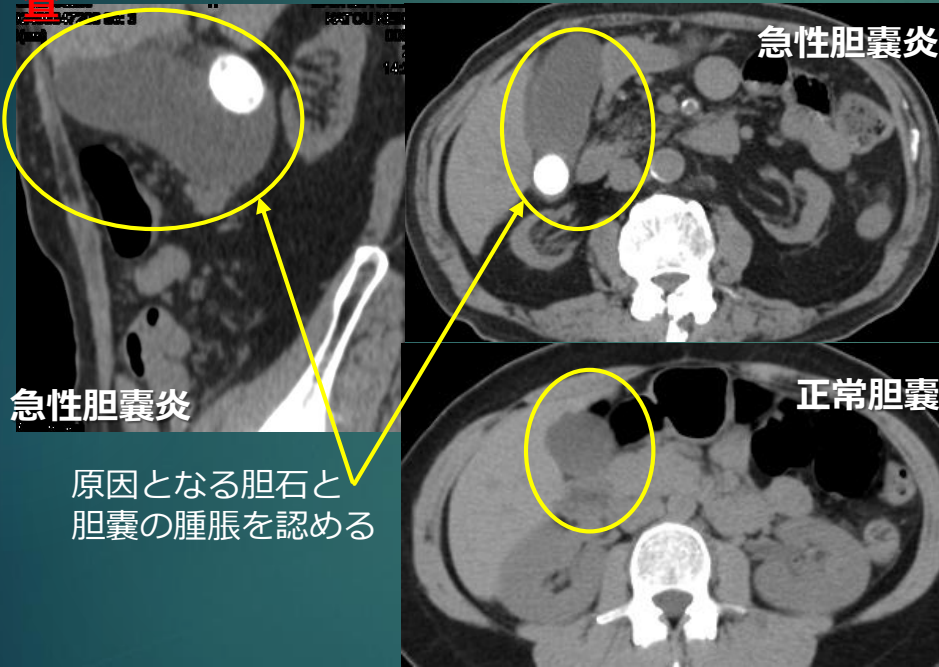
- ・ 上腹部痛や嘔気・嘔吐の原因になる
- ・ 急性胆管炎の原因になる
- ・ ERCPによる治療が必要



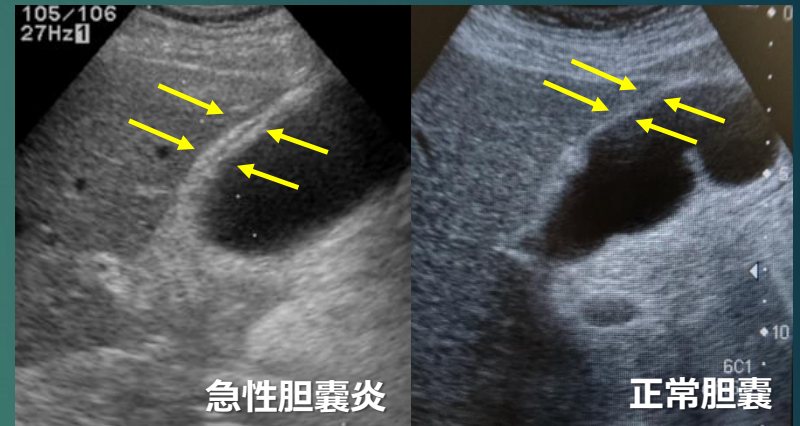
## 【急性胆嚢炎】

- ・ 右上腹部やみぞおちの痛み、発熱、吐き気を認めます。原因の90%は胆石症です。
- ・ 血液検査、腹部超音波検査、CT検査を行います。

### CT検査



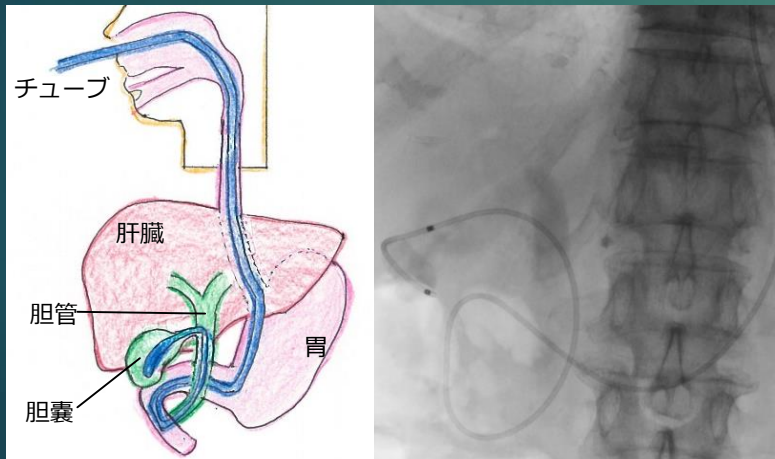
### 腹部エコー



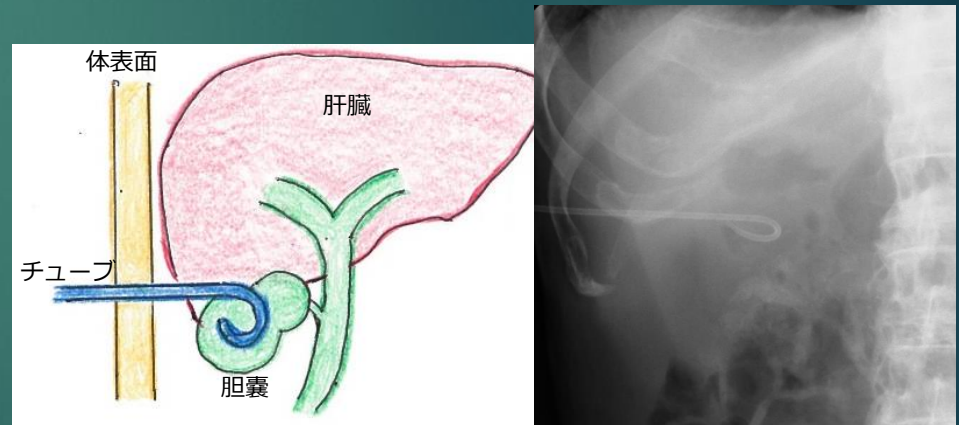
胆嚢の壁が厚くなる

- ・ 治療は抗生剤の点滴、絶食です。  
また症状が強い時、全身状態が悪い時は胆道ドレナージを行います。

### 内視鏡的経鼻胆管ドレナージ (ENGBD)

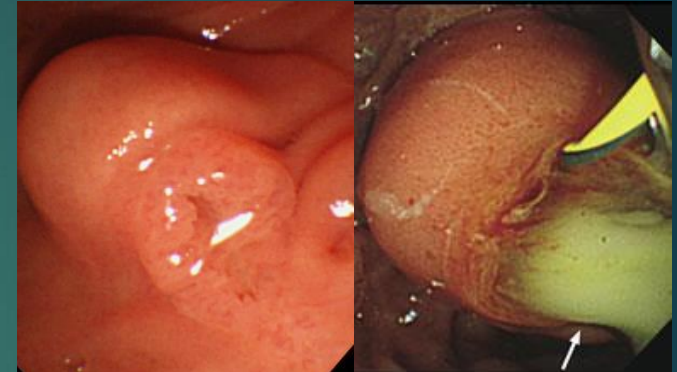


### 経皮経肝胆嚢ドレナージ (PTGBD)



## 【急性胆管炎】

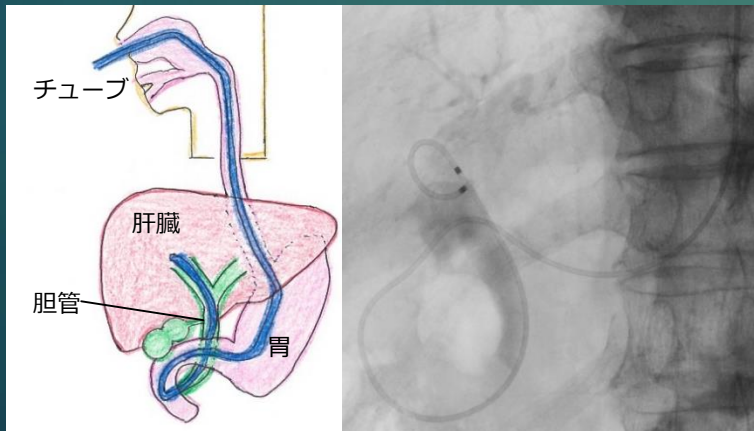
- ・ 総胆管結石や腫瘍などが原因で胆管が狭窄し、細菌が感染することで発症します。
- ・ 発熱、腹痛、黄疸などを認めます。
- ・ 血液検査、腹部超音波検査、CT検査を行います。
- ・ 治療は胆道ドレナージ、抗生剤の点滴、絶食です。



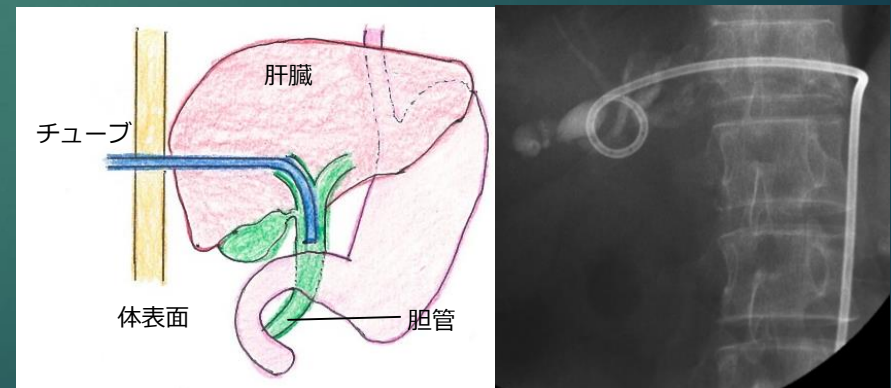
正常乳頭

乳頭から排出される細菌感染を起こした胆汁

### 内視鏡的経鼻胆管ドレナージ (ENBD)



### 経皮経肝胆管ドレナージ (PTCD)

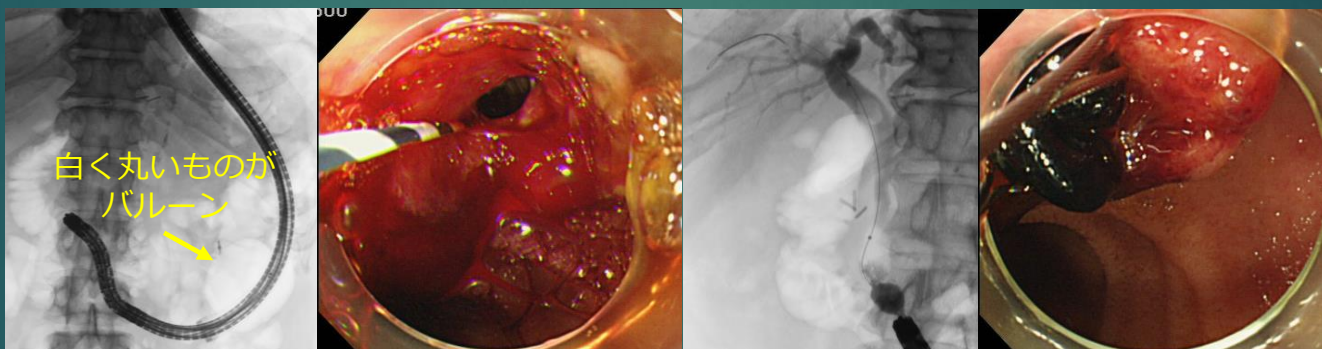


## 術後再建後の *Enteroscopy-assisted ERCP* を積極的に行っています！！

胃や胆管、膵臓の手術を受けた患者様は腸管の再建術を行っていることが多く、  
以前は再び手術が必要になることもありました。

しかし、現在は小腸を観察することを目的に開発されたバルーン内視鏡を用いることで、  
苦痛や負担の少ない内視鏡的治療によって結石を除去をすることが可能になってきました。

当院でもこのバルーン小腸内視鏡を用いたERCPを積極的に行っています。



① 小腸鏡を挿入します

② ガイドワイヤーを留置します

③ 結石を排出しました